

Plasmocitoma óseo solitario, una gammopatía monoclonal infrecuente. Informe de un caso

Lisbet Labrada Placeres ¹ , Alain Areces López ¹ , Anadely Gámez Pérez ² 

¹ Universidad de Ciencias Médicas de La Habana. Facultad de Ciencias Médicas de Artemisa. Artemisa, Cuba.

¹ Universidad de Ciencias Médicas de La Habana. Hospital General Docente "Comandante Pinares". Artemisa, Cuba

RESUMEN

El plasmocitoma óseo solitario es un tumor de células plasmáticas de presentación poco habitual que se ha observado como estado precursor del mieloma múltiple; se localiza principalmente en la columna vertebral, provocando dolor a nivel torácico y/o lumbar. Se informó el caso de una paciente femenina de 55 años que presentó dolor lumbar de larga evolución sin traumatismo asociado, acompañado de paraparesia; le fue indicada una radiografía torácica que reveló una imagen osteolítica, correspondiente a un plasmocitoma óseo solitario que se confirmó mediante exámenes histológicos. Luego de tratamiento farmacológico y radioterapia la evolución de la paciente fue satisfactoria. El plasmocitoma óseo solitario es una gammopatía monoclonal infrecuente que debe sospecharse ante la presencia de un dolor óseo de localización axial sin antecedentes de trauma, asociado a paraparesia. Su principal diagnóstico diferencial es el mieloma múltiple, el cual en ocasiones constituye el resultado final de su evolución.

Palabras clave: Mieloma Múltiple; Plasmacitoma; Paraparesia; Paraproteinemias.

Las discrasias de células plasmáticas, actualmente gammopatías monoclonales, comprenden una serie de procesos patológicos que son el reflejo de un trastorno en la proliferación de las células productoras de inmunoglobulinas. Se considera como tal a la proliferación excesiva de un solo clon de células plasmáticas, lo que origina la síntesis de grandes cantidades de un solo tipo de las principales clases de inmunoglobulinas (componente M)¹.

Las gammopatías monoclonales agrupan: la macroglobulinemia de Waldenström, el mieloma múltiple (MM), la enfermedad de cadenas pesadas, la gammopatía monoclonal de significación incierta, la amiloidosis, el plasmocitoma solitario y el plasmocitoma extramedular¹.

El plasmocitoma solitario supone menos del 10 % de las neoplasias de células plasmáticas y se presenta como un tumor localizado de células plasmáticas clonales. Este afecta mayormente al sexo masculino con una relación 4:1,

entre los 50 y 60 años de edad, con un predominio de presentación en las personas de piel negra (30 %) ^{2,3,4}.

Se distinguen dos tipos principales: el plasmocitoma óseo, que en la mayoría de los casos se presenta en huesos del raquis y el plasmocitoma extraóseo, más frecuente en el subepitelio de los tractos respiratorio (senos paranasales, nasofaringe, laringe) y digestivo superior².

Según se informa el 50 % de los pacientes con plasmocitoma solitario progresan a MM en los tres años siguientes al diagnóstico, siendo más frecuente la progresión en aquellos que no reciben tratamiento oportuno. El pronóstico de esta gammopatía es significativamente más favorable al del MM, por lo que resulta imprescindible realizar un diagnóstico temprano que permita prevenir o retrasar su evolución y elevar la supervivencia de estos pacientes^{5,6}.

PRESENTACIÓN DEL CASO

Paciente femenina de 55 años de edad, color de piel negra, educadora de profesión, con antecedentes patológicos personales de enfermedad reumatoidea, para la cual recibió tratamiento farmacológico con azatioprina y prednisona; que acudió a consulta hace aproximadamente dos años porque presentaba dolor óseo localizado fundamentalmente en la columna vertebral a nivel torácico, de gran intensidad y de carácter punzante, que se irradiaba hacia toda la región lumbar, con tres meses de evolución. No se reportó el antecedente de un trauma asociado.

En los meses posteriores el dolor fue progresando en intensidad, con limitado alivio tras el empleo de

 OPEN ACCESS

✉Alain Areces López Correo electrónico: alainareces@gmail.com

Publicado: 05/10/2021

Recibido: 20/09/2021; **Aceptado:** 22/09/2021

Citar como:

Labrada Placeres L, Areces López A, Gámez Pérez A. Plasmocitoma óseo solitario, una gammopatía monoclonal infrecuente. Informe de un caso. 16 de Abril [Internet]. 2021 [citado: fecha de acceso]; 60 (282): e1456. Disponible en: http://www.rev16deabril.sld.cu/index.php/16_04/article/view/1456

Conflicto de intereses

Los autores declaran que no existe conflicto de intereses.

analgésicos y antiinflamatorios; se acompañaba de debilidad en miembros inferiores, lo que le ocasionaba cierta incapacidad para caminar, sin pérdida de sensibilidad ni parestesias.

Como antecedentes patológicos familiares destaca el padecimiento de hipertensión arterial por parte de familiares maternos. La paciente ha sido sometida a intervenciones quirúrgicas en tres ocasiones (histerectomía, apendicectomía y rafia de hernia umbilical), sin existencia de complicaciones post-operatorias. Ha recibido transfusiones sanguíneas en dos ocasiones. No refirió hábitos tóxicos y presenta alergia medicamentosa al cotrimoxazol y al tramadol.

Durante la exploración física se encontraron mucosas hipocoloreadas y normohídricas, dolor a la palpación paravertebral torácica y lumbar bilateral con signo de Lassegue positivo; el resto del examen físico no arrojó alteraciones.

Los parámetros hematimétricos inicialmente mostraron: hemoglobina disminuida (90 g/L) que comprobó la existencia de anemia sospechada al examen físico; eritrosedimentación (VSG) acelerada (115 mm/h), presencia de una ligera trombocitosis (450 x 10⁹/L); elevación del ácido úrico (345 µmol/L) y las proteínas totales (100 g/L).

La radiografía de tórax mostró lesiones radiopacas a nivel de la octava vértebra torácica. La Tomografía Axial Computarizada (TAC) reveló un parénquima pulmonar normal, sin derrame pleural, con ligero engrosamiento septal; al evaluar las estructuras óseas, se observó la existencia de una destrucción del área costal posterior en T8 a nivel de la articulación con el cuerpo vertebral, presentándose una imagen hiperdensa cuyas densidades oscilaban alrededor de las 74 UH, con un diámetro de 22 x 35 mm. El resto del cuerpo vertebral, los procesos transversos y espinoso a este nivel fueron normales. La imagen por Resonancia Magnética (IRM) informó la presencia de una fractura patológica a nivel de T12, L1 y L3, lo que provocó que la paciente acentuara la cifosis.

Los estudios anatomopatológicos mostraron, en el aspirado de médula ósea, una infiltración por células plasmáticas superior al 60 %, siendo estas células binucleadas y con vacuolas. La inmunohistoquímica con CD138, marcador específico de células plasmáticas, fue positiva para células tumorales tipo Lambda.

La citología de tejidos blandos confirmó el diagnóstico de plasmocitoma. La paciente no cumplía criterios de mieloma múltiple (MM), por lo que se le diagnosticó plasmocitoma óseo solitario.

Intervención terapéutica

Inmediato al diagnóstico se instauró tratamiento farmacológico con dexametasona 100 mg diluidos en 200 mL de solución salina fisiológica al 0,9 % a durar 3 horas, una vez al día, durante 3 días por vía intravenosa. Recibió transfusión sanguínea con 700 mL de glóbulos rojos para una hemoglobina pos-

transfusional de 100 g/L. Posteriormente recibió tratamiento con radioterapia (15 sesiones), con una respuesta favorable y se decidió reevaluación mensual en consulta.

Seguimiento y resultados

Los exámenes complementarios evolutivos mostraron una mejoría del estado de salud de la paciente con respecto a los realizados al momento del diagnóstico, con disminución de la VSG (36 mm/h), disminución de las proteínas totales (73 g/L) y aumento del hematocrito.

Actualmente, la paciente se mantiene sin progresión de la enfermedad, con buena respuesta al tratamiento y buen estado general. Se ha logrado una rehabilitación de la función articular, lo cual ha permitido su reincorporación a la vida social y laboral.

Se mantiene con tratamiento farmacológico: dexametasona (bulbo 4 mg) 20 mg por 3 días, intravenoso, diluido en 300 mL de NaCl al 0,9 % a durar 2 horas cada mes, y talidomida (100 mg) una tableta diaria.

A dos años después del diagnóstico no se han evidenciado síntomas ni signos clínicos y analíticos que apunten a una recidiva o a la extensión del proceso por lo que se considera satisfactorio el curso de la enfermedad en relación a la terapéutica adoptada.

DISCUSIÓN

Los casos de plasmocitoma óseo solitario reportados en la literatura indican una baja incidencia de la enfermedad, la que se manifiesta fundamentalmente en hombres, con edad de presentación después de la quinta década de vida. Sin embargo, se han descrito varios casos en mujeres, incluido los reportes de dos pacientes de 14 y 19 años respectivamente lo que coincide en cuanto a sexo con la paciente del caso presentado^{4,7}.

El plasmocitoma óseo solitario se localiza principalmente en la columna vertebral (50 % de los casos) o en los huesos largos periféricos. Se han descrito presentaciones más inusuales, como la articulación coxofemoral, la pared torácica, el seno maxilar o el cráneo^{8,9,10,11}. En el 40 % de los pacientes la manifestación inicial es una paraparesia, siendo también frecuente el dolor localizado¹², lo cual ha sido observado en este caso.

El diagnóstico de plasmocitoma se establece por el hallazgo de una histopatología plasmocelular monoclonal demostrada por inmunohistoquímica. Esta enfermedad tiene las mismas particularidades histológicas del mieloma múltiple, por lo que este constituye el principal diagnóstico diferencial a descartar¹³.

Algunos autores coinciden en que el plasmocitoma solitario de hueso es una etapa precoz en la evolución del MM, que puede permanecer latente durante años y plantean que entre un 40 a 75 % de casos

con esta enfermedad, desarrollaron posteriormente, un mieloma múltiple^{5,6,14}.

Tal y como declaran Caers et al¹⁵ el plasmocitoma óseo solitario tiene cuatro posibilidades en su evolución: la progresión a MM (65 %), la recidiva local (12 %), una nueva lesión solitaria a distancia (15 %) y la curación completa.

El tiempo promedio de evolución del plasmocitoma óseo solitario es de 2 a 3 años, con una supervivencia media de 10 años. En cambio, en ausencia de tratamiento, el pronóstico de supervivencia para el MM es menor a dos años¹⁵.

En el caso presentado, no existe evidencia hasta el momento de evolución tórpida o progresión a MM. En pacientes con este tipo de diagnóstico es muy importante el seguimiento de modo que se tomen conductas tempranas ante manifestaciones de progresión o recidivas de la enfermedad.

La radioterapia, con o sin escisión quirúrgica del tumor, es el tratamiento de elección del plasmocitoma solitario porque es una neoplasia altamente radiosensible^{5,12,15}.

La remisión ocurre en el 90 % de los casos, sólo con el control local de la lesión. La posibilidad de recaída local luego de la radioterapia es menor del 5 % y del 30 % para la recaída a distancia, estas últimas tienden a ocurrir dentro de los 2 o 3 años posteriores al diagnóstico inicial. La tasa de recidiva es superior en ancianos y en aquellos sujetos con afectación del esqueleto axial. Alrededor del 60 % de los pacientes sobreviven al menos 10 o más años^{16,17}.

Existe controversia acerca de la eficacia de la quimioterapia coadyuvante como medida terapéutica preventiva en la progresión a MM. Los factores predictivos de progresión a MM son: el tamaño tumoral,

la presencia de osteopenia y la no reducción del pico monoclonal tras el tratamiento¹⁷.

Resulta comprensible que evitar la evolución a MM, a través del diagnóstico y manejo oportuno del plasmocitoma óseo solitario, constituye una herramienta a favor de una mayor supervivencia y mejor calidad de vida para el paciente.

CONCLUSIÓN

El plasmocitoma óseo solitario es una gammapatía monoclonal infrecuente que debe sospecharse ante la presencia de un dolor óseo de localización axial sin antecedentes de trauma, asociado a paraparesia. Su principal diagnóstico diferencial es el mieloma múltiple, el cual en ocasiones constituye el resultado final de su evolución. El tratamiento oportuno de esta entidad previene su evolución y mejora el pronóstico del paciente.

AUTORÍA

LLP: conceptualización, investigación, metodología, redacción borrador-original, revisión.

AAL: conceptualización, curación de datos, recursos, redacción borrador-original, revisión, validación y edición.

AGM: curación de datos, recursos, supervisión, validación y edición.

FINANCIACIÓN

Los autores no recibieron financiación para el desarrollo del presente artículo.

REFERENCIAS BIBLIOGRÁFICAS

- Perdomo Delgado J, Espinosa Martín L, del Valle Díaz S. Discrasia de células plasmáticas (gammapatías monoclonales). En: Noya Chaveco ME, Moya González NL, Roca Goderich Temas de medicina interna. Vol 3. 5ª ed. La Habana: Editorial de Ciencias Médicas; 2017. p. 435-444.
- Bladé Creixent J, San Miguel JF. Gammapatías monoclonales. En: Rozman C, Cardellach López F, Farreras Rozman Medicina interna. Vol 2. 19ª ed. Barcelona: Elsevier; 2020. p. 1619-1628.
- Fernández A, Sancho M, Gras J, Talavera J. Plasmocitoma solitario de cabeza y cuello. Presentación de tres casos y revisión de la literatura. Act Otorrinolaringol Esp [Internet]. 2001 [citado 19/07/2021]; 52(8):715-720. Disponible en: [https://doi.org/10.1016/S0001-6519\(01\)78271-4](https://doi.org/10.1016/S0001-6519(01)78271-4)
- Chacha N, Vera J, Ramírez F, Chisesi T, Posligna K. Plasmocitoma óseo solitario: caso clínico. Rev Oncol Ecu [Internet]. 2020 [citado 20/07/2021]; 30(1): 24-30. Disponible en: <https://doi.org/10.33821/468>
- Xie L, Wang H, Jiang J. Does radiotherapy with surgery improve survival and decrease progression to multiple myeloma in patients with solitary plasmacytoma of bone of the spine? World Neurosurg [Internet]. 2020 [citado 20/07/2021]; 134(1):e790-e798. Disponible en: <https://doi.org/10.1016/j.wneu.2019.11.002>
- Salguero AJ, Cuneo BN, Olguín HF, Osse ME, Villanueva IME. Plasmocitoma solitario de costilla como presentación inicial de mieloma múltiple: reporte de un caso. Rev Cir. [Internet]. 2019 [citado 20/07/2021]; 71(4):341-344. Disponible en: http://www.scielo.cl/scielo.php?script=sci_arttext&pid=S2452-45492019000400341&lng=es
- Gil Agramonte M, Serrano Mirabal J, Machín García S, Rivera Keelling C, Valdés Cabrera F, González Otero A et al. Plasmocitoma solitario en pediatría: una rara entidad. Rev Cubana Hematol Inmunol Hemoter [Internet]. 2017 [citado 20/07/2021]; 33(3):102-107. Disponible en: http://scielo.sld.cu/scielo.php?script=sci_arttext&pid=S0864-02892017000300012&lng=es
- Muñoz-Medina CE, Alemán-Frías LD, Moreno-Brito RN, Fleitas-Moreno MP, Yépez-González PJ, Soto-Alfaro TV. Plasmocitoma óseo solitario coxofemoral. Presentación de un caso. RAM [Internet]. 2019 [citado 20/07/2021]; 7(2):109-112. Disponible en: <http://revistasam>

com.ar/index.php/RAM/article/view/304

9. Montoya-Castillo M. Plasmocitoma óseo solitario en la pared torácica: una manifestación inusual y una bomba de tiempo. *Revista de Hematología* [Internet]. 2020 [citado 20/07/2021]; 21(2):115-119. Disponible en: https://doi.org/10.24245/rev_hematol.v21i2.3588

10. Medina Pérez VM, Vasallo Díaz AL, Peñate Tamayo FD. Plasmocitoma solitario extramedular de órbita con extensión al seno maxilar. *Medicentro Electrónica* [Internet]. 2017 [citado 20/07/2021]; 21(4):351-355. Disponible en: http://scielo.sld.cu/scielo.php?script=sci_arttext&pid=S1029-30432017000400011&lng=es.

11. Zumaeta J, Lazón M, Murga A. Plasmocitoma solitario intracraneal: Reporte de caso. *Peru J Neurosurg* [Internet]. 2021 [citado 20/07/2021]; 3(1):37-40. Disponible en: <http://perujournalneurosurgery.org/sites/default/files/PLAS->

MOCITOMA%20SOLITARIO%20INTRACRANEAL%20REPORTE%20%20DE%20CASO%20Spanish.pdf

12. Pham A, Mahindra A. Solitary Plasmacytoma: a review of diagnosis and management. *Curr Hematol Malig Rep* [Internet]. 2019 [citado 20/07/2021]; 14(2):63-69. Disponible en: <https://doi.org/10.1007/s11899-019-00499-8>

13. Gálvez-Prieto F, Lorenzo-Franco F, Luaces-Rey R, López-Cedrún Cembranos JL. ¿Cuál es su diagnóstico? *Rev Esp Cirug Oral y Maxilofac* [Internet]. 2017 [citado 20/07/2021]; 41(4):202-205. Disponible en: http://scielo.isciii.es/scielo.php?script=sci_arttext&pid=S1130-05582017000100050&lng=es

14. Grammatico S, Scalzulli E, Petrucci MT. Solitary Plasmacytoma. *Mediterr J Hematol Infect Dis* [Internet]. 2017 [citado 20/07/2021]; 9(1):e2017052. Disponible en: <https://doi.org/10.4084/MJHID.2017.052>

15. Caers J, Paiva B, Zamagni E, Leleu X, Bladé J, Kristinsson SY,

et al. Diagnosis, treatment, and response assessment in solitary plasmacytoma: updated recommendations from a European Expert Panel. *J Hematol Oncol* [Internet]. 2018 [citado 20/07/2021]; 11(1):10-16. Disponible en: <https://doi.org/10.1186/s13045-017-0549-1>

16. Tsang RW, Campbell BA, Goda JS, Kelsey CR, Kirova YM, Parikh RR, et al. Radiation Therapy for Solitary Plasmacytoma and Multiple Myeloma: Guidelines From the International Lymphoma Radiation Oncology Group. *Int J Radiat Oncol Biol Phys* [Internet]. 2018 [citado 20/07/2021]; 101(4):794-808. Disponible en: <https://doi.org/10.1016/j.ijrobp.2018.05.009>

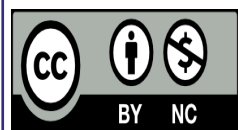
17. Mheidly K, Lamy De La Chapelle T, Hunault M, Benboubker L, Benchalal M, Moreau P, et al. New insights in the treatment of patients with solitary bone plasmacytoma. *Leuk Lymphoma* [Internet]. 2019 [citado 20/07/2021]; 60(11):2810-2813. Disponible en: <https://doi.org/10.1080/10428194.2019.1605067>

Solitary bone plasmacytoma, a rare monoclonal gammopathy. A Case report

ABSTRACT

Solitary bone plasmacytoma is a rare presenting plasma cell tumor that has been observed as a precursor to multiple myeloma; It is located mainly in the spine, causing pain at the thoracic and/or lumbar level. We report the case of a 55-year-old female patient who presented long-standing low back pain without associated trauma, accompanied by paraparesis; A chest X-ray was indicated, which revealed an osteolytic image, corresponding to a solitary bone plasmacytoma that was confirmed by histological examinations. After pharmacological treatment and radiotherapy, the evolution of the patient was satisfactory. Solitary bone plasmacytoma is a rare monoclonal gammopathy that should be suspected in the presence of axially located bone pain without a history of trauma associated with paraparesis. Its main differential diagnosis is multiple myeloma, which is sometimes the final result of its evolution.

Keywords: Multiple Myeloma; Plasmacytoma; Paraparesis; Paraproteinemias.



Este artículo de *Revista 16 de Abril* está bajo una licencia Creative Commons Reconocimiento-No Comercial 4.0. Esta licencia permite distribuir, remezclar, adaptar y construir sobre el artículo en cualquier medio o formato solo con fines no comerciales, y solo siempre y cuando se dé la atribución al autor del artículo y al medio en que se publica, en este caso, *Revista 16 de Abril*.