

## Embolismo paradójico tras neumonía por la enfermedad por coronavirus de 2019. Informe de un caso

Antonio Belaunde Clausell <sup>1</sup> , Yanet Romero Reinaldo <sup>2</sup> , Javier Díaz Fonseca <sup>3</sup> 

1Universidad de Ciencias Médicas de las Fuerzas Armadas Revolucionarias. Hospital Militar Central "Dr. Carlos J. Finlay". La Habana, Cuba.

2Universidad de Ciencias Médicas de las Fuerzas Armadas Revolucionarias. Hospital Militar Central "Dr. Luis Díaz Soto". La Habana, Cuba.

3Universidad de Ciencias Médicas de la Habana. Facultad Finlay-Albarrán. Hospital Militar Central "Dr. Carlos J. Finlay". La Habana, Cuba.

### RESUMEN

En diciembre de 2019 se identificó por primera vez la enfermedad por coronavirus de 2019, producida por el coronavirus de tipo 2 causante del síndrome respiratorio agudo severo. Son cada vez más las investigaciones que reportan la ocurrencia de complicaciones sistémicas, algunas de ellas en una fase mediata e incluso tardía de la enfermedad. Se presenta el caso de una paciente femenina de 30 años de edad, aparentemente sana, que acudió al hospital catorce días después de haber sido egresada por neumonía viral secundaria a SARS-CoV-2. La paciente aquejaba dolor intenso y frialdad distal en el miembro inferior derecho, disnea en reposo y dolor en hipocondrio izquierdo por lo cual fue ingresada para estudio, confirmándose el diagnóstico de embolismo pulmonar paradójico. Las complicaciones tromboticas deben tenerse en cuenta en todos los pacientes convalecientes de COVID-19. Un diagnóstico precoz es importante para instaurar la anticoagulación.

**Palabras clave:** Coronavirus; Embolia paradójica; Embolia pulmonar; Neumonía.

En diciembre de 2019 se identificó por primera vez la enfermedad por coronavirus de 2019 (COVID-19), producida por el coronavirus de tipo 2 causante del síndrome respiratorio agudo severo (SARS-COV-2), en la ciudad de Wuhan, capital de la provincia de Hubei, en la República Popular China<sup>1</sup>. La principal característica de pacientes con enfermedad grave por COVID-19 es el desarrollo de una lesión pulmonar aguda<sup>2</sup>. Sin embargo cada vez más investigaciones reportan la ocurrencia de complicaciones sistémicas, algunas de ellas en una fase mediata e incluso tardía de la enfermedad, cuando el paciente ha abandonado el hospital<sup>3,4</sup>.

En la forma más grave de la enfermedad por COVID-19 se ha demostrado una respuesta hiperinflamatoria, que contribuye de forma importante en la fisiopatología de la enfermedad, junto con una disfunción endotelial y un estado protrombótico multifactorial.

Por esta razón, en los pacientes graves con aumento exagerado de marcadores inflamatorios (IL-6, ferritina, TNF, dímero-D) se han utilizado de forma empírica los corticoides y la heparina de bajo peso molecular (HBPM) a dosis terapéuticas. Sin embargo, aún no existe una estrategia de tratamiento eficaz probada, y la relación riesgo/beneficio de estos tratamientos empíricos aún no está clara<sup>4,5</sup>.

Martínez Chamorro et al<sup>4</sup> reportaron en su estudio sobre tromboembolismo en pacientes ingresados por COVID-19 una prevalencia del 26 % mientras que Klok et al<sup>5</sup> demostraron una prevalencia de complicaciones tromboticas en el 31 % de su muestra.

En 1877 Cohnheim, describió y definió el embolismo paradójico como el paso de un trombo venoso a la circulación sistémica a través de un cortocircuito cardíaco de derecha a izquierda a través de un ductus permeable, comunicaciones interauriculares y/o interventriculares<sup>6</sup>.

La prevalencia de embolismo paradójico es difícil de estimar, dado que para su ocurrencia debe existir un defecto anatómico en las cavidades cardíacas que permita el paso del émbolo de las cavidades derechas a las izquierdas. Las enfermedades pro-

### OPEN ACCESS

Correspondencia a: Antonio Belaunde Clausell

Correo electrónico: [hfinlay32@infomed.sld.cu](mailto:hfinlay32@infomed.sld.cu)

**Publicado:** 16/07/2021

**Recibido:** 07/06/2021; **Aceptado:** 21/06/2021

### Como citar este artículo:

Belaunde Clausell A, Romero Reinaldo Y, Díaz Fonseca J. Embolismo paradójico tras neumonía por la enfermedad por coronavirus de 2019. Informe de un caso. 16 de Abril [Internet]. 2021 [fecha de citación]; 60 (281): e1308. Disponible en:

[http://www.rev16deabril.sld.cu/index.php/16\\_4/article/view/1308](http://www.rev16deabril.sld.cu/index.php/16_4/article/view/1308)

### Conflicto de intereses

Los autores no declaran ningún conflicto de intereses.

trombóticas en pacientes con anomalías cardíacas estructurales aumentan las probabilidades de sufrir un embolismo paradójico<sup>7</sup>.

## PRESENTACIÓN DEL CASO

Paciente femenina de 30 años de edad, color de piel blanca, con antecedentes personales de salud aparente que a los catorce días de haber sido egresada por neumonía viral secundaria a SARS-COV-2 comenzó súbitamente con dolor intenso y frialdad distal en el miembro inferior derecho, asociado a disnea en reposo, tos seca persistente, aerogastria, palpitaciones y molestias en el hipocondrio izquierdo. Por tal motivo acudió al Servicio de Urgencias del Hospital Carlos J. Finlay. La paciente no refirió hábitos tóxicos ni antecedentes de trauma reciente. Durante su ingreso por neumonía la paciente solo presentó fiebre de 38 °C, asociada a tos seca esporádica. Se le realizó test de antígeno para coronavirus y Reacción en Cadena de la Polimerasa (PCR) en tiempo real con lo cual se confirmó su diagnóstico. Al examen físico se constató disminución del murmullo vesicular en base pulmonar derecha sin otra alteración.

Los exámenes realizados arrojaron: hematocrito: 0,42; leucocitos:  $8,5 \times 10^9/L$ ; neutrófilos: 65 %; linfocitos: 35 %; conteo de plaquetas:  $293 \times 10^9/L$ ; eritrosedimentación (VSG): 18 mm/h y el resto de exámenes dentro de los valores normales. La radiografía de tórax realizada mostró presencia de lesiones radiopacas, de aspecto reticular en hemitórax derecho, con mayor intensidad hacia el hilio pulmonar.

Se impuso tratamiento con interferón alfa 2b a razón de 3 millones de unidades, por vía intramuscular, 3 veces a la semana y azitromicina (tabletas de 500 mg) una tableta al día. No recibió anticoagulación. Tras siete días de ingreso hospitalario, se repitió PCR para coronavirus, con resultado negativo y se decidió egresar a la paciente, encontrándose esta asintomática y con buen estado general.

Ante su segundo ingreso se constataron al examen físico mucosas húmedas y normocoloreadas; tejido celular subcutáneo no infiltrado. Aparato respiratorio: polipnea superficial, frecuencia espiratoria 29 respiraciones por minuto, murmullo vesicular audible, no se constató la presencia de estertores.

Ruidos cardíacos rítmicos, frecuencia cardíaca 117 latidos por minuto, tensión arterial 130/80 mmHg. No se constató la presencia de soplo ni roce. El examen del sistema vascular periférico mostró frialdad distal del miembro inferior derecho, cianosis y ausencia de los pulsos pedio, tibial posterior y poplíteo derecho. El tiempo de isquemia del miembro fue inferior a los 30 minutos, restableciéndose las alteraciones en el miembro afecto espontáneamente; el resto del examen físico sin alteraciones.

Se realizaron exámenes complementarios que arrojaron los siguientes resultados: hematocrito: 0,42; leucoci-

tos:  $5,8 \times 10^9/L$ ; neutrófilos: 68 %; linfocitos: 32 %; conteo de plaquetas:  $240 \times 10^9/L$ ; VSG: 64 mm/h.

Electrocardiograma: ritmo sinusal. Frecuencia cardíaca 120. No se detectó ninguna alteración.

Dímero D: positivo.

Doppler arterial y venoso de miembros inferiores: se exploraron ambos ejes arteriales en sus sectores ilíaco, femoral, poplíteo, tibial posterior y pedios, observándose vasos permeables de calibre normal y presencia de diástoles negativas. Se exploraron los ejes venosos iliacos, femorales y pedios observándose vasos colapsables, con buen incremento del flujo a la compresión distal.

Ecocardiograma: función contráctil del ventrículo izquierdo conservada. Ventrículo derecho discretamente dilatado e hiperdinámico. No masa intracavitaria ni derrame pericárdico, válvulas competentes, aneurisma en la porción baja del tabique interauricular de 4 mm con cortocircuito de izquierda-derecha. Comunicación interauricular fenestrada. (Figura 1).

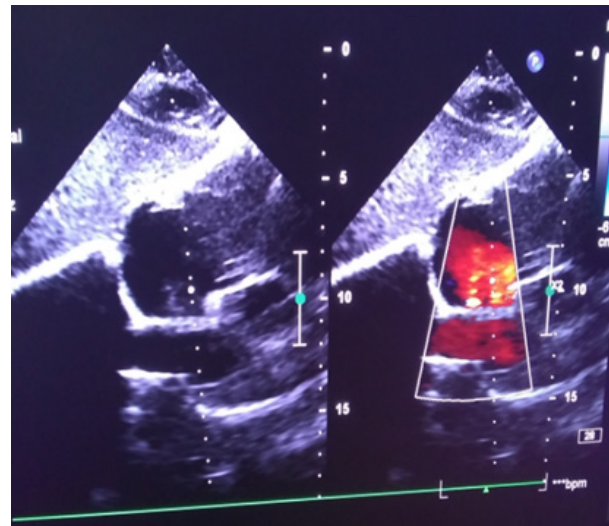


Figura 1. Ecocardiograma transtorácico. Se observa comunicación interauricular fenestrada

Tomografía Axial Computarizada simple de tórax: se realizaron cortes axiales a 5 mm. Se observó imágenes en vidrio deslustrado a nivel del segmento apicoposterior del lóbulo superior izquierdo. Se visualizó imagen hiperdensa con densidades que oscilan entre -48 y -53 UH de forma algodonosa de contornos bien definidos, adyacente a la gran cisura del lóbulo inferior derecho que corresponde a una estructura vascular. (Figura 2). No se observaron alteraciones de las estructuras mediastinales. Presencia de imagen hipocaptante en parénquima esplénico de  $39 \times 89 \times 57$  mm, hacia el polo superior y adyacente al hemidiafragma izquierdo que impresiona con tabiques finos, en relación con hematoma esplénico. (Figura 3).

Estudio inmunológico: anticuerpos antinucleares y anticuerpos antifosfolípidicos negativos.

Se decidió tratamiento con heparina de bajo peso molecular (0,6 unidades de fraxiheparina al día por vía subcutánea), pentoxifilina (600 mg al día por vía endovenosa) y medidas generales. Se optó por un tratamiento conservador y expectante con respecto al hematoma esplénico.

La paciente tuvo una evolución favorable y se decidió egresar a los 14 días con tratamiento con fraxiheparina, un vial de 0,6 unidades al día por vía subcutánea durante tres meses. Se mantiene evolucionando satisfactoriamente en su domicilio, sin manifestaciones respiratorias ni vasculares periféricas. El seguimiento periódico por ultrasonido del hematoma esplénico evidencia disminución del tamaño del mismo.

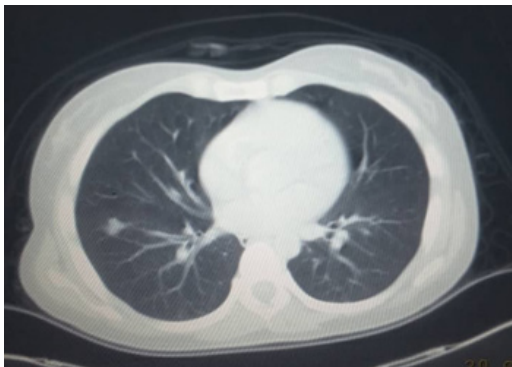

Figura 2. Tomografía Axial Computarizada simple de tórax. Imagen sugestiva de embolismo pulmonar

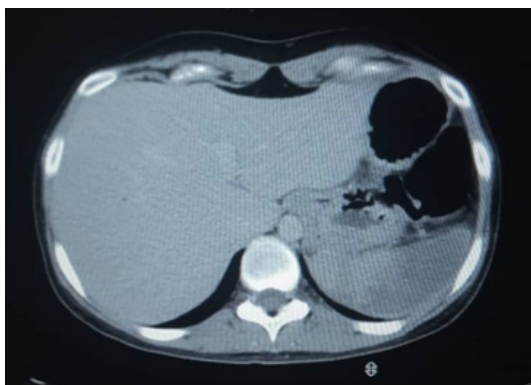


Figura 3. Tomografía Axial Computarizada simple de abdomen. Imagen sugestiva de hematoma esplénico

## DISCUSIÓN

Las complicaciones tromboembólicas en el curso de la infección por coronavirus son una de las variables a tener en cuenta en el curso de la enfermedad; tanto en la fase aguda como la fase tardía, una vez que el paciente regresa a su domicilio.

Los pacientes con COVID-19 tienen un alto riesgo de oclusiones trombóticas arteriales y venosas. La histopatología pulmonar a menudo revela oclu-

siones basadas en fibrina en los pequeños vasos sanguíneos de pacientes que sucumben a la enfermedad. Una de las explicaciones dadas hasta el momento es que se han detectado anticuerpos patógenos que se dirigen a los fosfolípidos y a las proteínas de unión a fosfolípidos (anticuerpos aPL) en series de casos de pacientes con COVID-19<sup>8,9</sup>.

En un artículo reciente realizado en Holanda para la revista *Thrombosis Research* se señaló que el 31 % de 184 pacientes sufrieron complicaciones trombóticas, una cifra que los investigadores calificaron de notablemente alta, incluso aunque las consecuencias extremas como la amputación son raras<sup>5</sup>.

Se ha reportado también la presencia de hematomas a diferentes niveles: muscular profundo, retroperitoneal, esplénico, subdurales<sup>10,11,12</sup>. En el caso particular de esta paciente resultó secundario a embolismo esplénico.

Paranjpe I et al<sup>13</sup>, demostraron en su estudio mayor supervivencia en pacientes tratados con dosis terapéuticas de anticoagulación. Sin embargo, los datos hasta ahora recogidos no dejan suficiente claridad sobre la anticoagulación en pacientes egresados, sobre todo en aquellos en que durante el ingreso no se constató complicación alguna. Otra cuestión sería la relacionada con el tiempo necesario de anticoagulación<sup>14</sup>.

La paciente en cuestión, sufrió de forma súbita varios eventos embolígenos a diferentes niveles de la economía: embolismo pulmonar, embolismo esplénico e insuficiencia arterial aguda igualmente de naturaleza embólica. Esto obligó a sus médicos de asistencia a descartar la posibilidad de embolismo paradójico, que quedó demostrada en el ecocardiograma, ante la presencia de una comunicación interauricular. Dicha malformación no era conocida por la paciente.

Fisiopatológicamente, es necesaria la existencia de una hipertensión pulmonar que posibilite la aparición de un cortocircuito derecha-izquierda; puede ser transitoria y no siempre se llega a constatar de forma objetiva. Esta hipertensión es frecuentemente causada por un tromboembolismo pulmonar<sup>15</sup>.

El diagnóstico definitivo de embolismo paradójico solo puede realizarse en aquellos casos excepcionales en que se objetiva un trombo atravesando un defecto septal durante el estudio ecográfico. Pero se admite como diagnóstico el cumplimiento de una serie de criterios: embolismo arterial sistémico, en ausencia de fibrilación auricular, de una fuente embolígena situada en las cavidades cardíacas izquierdas o en un lecho arterial proximal; cortocircuito derecha-izquierda a cualquier nivel; y trombosis venosa y/o embolismo pulmonar<sup>15</sup>.

La revisión de la literatura médica ha arrojado pacientes que han sufrido fenómenos embólicos de naturaleza paradójica, en el curso de una infección por SARS-COV-2<sup>7,16</sup>. Los denominadores comunes en

estos pacientes, han sido la existencia de una afectación cardíaca estructural y un estado protrombótico.

## CONCLUSIONES

El tromboembolismo pulmonar es una complicación aguda con alto riesgo de muerte. Para su diagnóstico se necesita alto grado de sospecha. Por tal motivo las complicaciones trombóticas deben tenerse en cuenta en todos los pacientes convalcientes de COVID-19. Un diagnóstico precoz es importante para instaurar anticoagulación y las medidas que permitan salvar la vida del paciente.

## AUTORÍA:

ABC y YRR: conceptualización, análisis formal, investigación, metodología, validación-verificación, redacción - borrador original, redacción - revisión y edición.

JDF: investigación, redacción - borrador original, redacción - revisión y edición.

## FINANCIACIÓN

Los autores no recibieron financiación para el desarrollo del presente artículo.

## REFERENCIAS BIBLIOGRÁFICAS

1. Lu H, Stratton CW, Tang YW. Outbreak of pneumonia of unknown etiology in Wuhan, China: the mystery and the miracle. *J Med Virol*. [Internet]. 2020 [citado 7/04/2021]; 92(4):401–402. Disponible en: <https://pubmed.ncbi.nlm.nih.gov/31950516/>
2. Alhazzani W, Møller MH, Arabi YM, Loeb M, Gong MNg, Fan E, et al. Surviving sepsis campaign: guidelines on the management of critically ill adults with coronavirus disease 2019 (COVID-19). *Crit Care Med*. [Internet]. 2020 [citado 7/04/2021]; 46(5):854–887. Disponible en: <https://pubmed.ncbi.nlm.nih.gov/32222812/>
3. Ashraf O, Young M, Malik KJ, Cheema T. Systemic Complications of COVID-19. *Critical Care Nursing Quarterly*. [Internet]. 2020 [citado 7/04/2021]; 43(4):390–399. Disponible en: <https://covid19.elsevierpure.com/en/publications/systemic-complications-of-covid-19>
4. Martínez Chamorro E, Revilla Ostolaza TY, Pérez Núñez M, Borruel Nacenta S, Conde Rodríguez-Guerra C, Ibáñez Sanz L. Tromboembolismo pulmonar en pacientes con COVID-19: estudio de prevalencia en un hospital terciario. *Radiología*. [Internet]. 2021 [citado 7/04/2021]; 63(1):13–21. Disponible en: <https://www.sciencedirect.com/science/article/pii/S0033833820301405>
5. Klok FA, Kruip MJHA, van der Meer NJM, Arbous MS, Gommers DAMPJ, Kant KM, et al. Incidence of thrombotic complications in critically ill ICU patients with COVID-19. *Thromb Res*. [Internet]. 2020 [citado 7/04/2021]; 191(1):145–147. Disponible en: <https://www.ncbi.nlm.nih.gov/pmc/articles/PMC7146714/>
6. Capilla Montes MT, Gómez Caravaca J, Fernández Catalán C, Landaluce Chaves M, Mira Sirvent, Masegosa Medina JA. Embolismo paradójico: ¿una entidad infrecuente o poco diagnosticada? *Angiología*. [Internet]. 2007 [citado 7/04/2021]; 59(6):451–456. Disponible en: <https://www.sciencedirect.com/science/article/abs/pii/S0003317007750824>
7. Pons Pellicé L, Camio Visauta E, Chocron Da Prat I, Rodríguez Palomares JF, Rosés Noguer F, de Nadal M. Ictus de la arteria cerebral media por embolia paradójica en paciente con neumonía por COVID-19. *Rev Española de Cardiología*. [Internet]. 2021 [citado 7/04/2021]; 74(6):558–559. Disponible en: <https://www.revespcardiolog.es-ictus-arteria-cerebral-media-por-articulo-S0300893220307041>
8. Yu Z, Shanea Estes K, Ramadan Ali A, Alex Gandhi A, Srilakshmi Yalavarthi, Hui Shi, et al. Prothrombotic autoantibodies in serum from patients hospitalized with COVID-19. *Science Translational Medicine*. [Internet]. 2020 [citado 7/04/2021]; 12(570):eabd3876. Disponible en: <https://stm.sciencemag.org/content/12/570/eabd3876>
9. Puzzitiello RN, Pagani NR, Moverman MA, Moon AS, Menendez MA, Ryan SP. Inflammatory and coagulative considerations for the management of orthopaedic trauma patients with covid-19: a review of the current evidence and our surgical experience. *Journal of Orthop Trauma*. [Internet]. 2020 [citado 7/04/2021]; 34(8):389–394. Disponible en: <https://www.ncbi.nlm.nih.gov/pmc/articles/PMC7302072/>
10. Rogani S, Calsolaro V, Franchi R, Calabrese AM, Okoye C, Monzani F. Spontaneous muscle hematoma in older patients with COVID-19: two case reports and literature review. *BMC Geriatr*. [Internet]. 2020 [citado 7/04/2021]; 20(539):[aprox. 14 p.]. Disponible en: <https://bmgeriatr.biomedcentral.com/articles/10.1186/s12877-020-01963-4>
11. Tabibkhouei A, Hatam J, Mokhtari M, Abolmaali M. COVID-19-associated spontaneous subacute subdural haematoma: report of two cases. *New Microbes and New Infections*. [Internet]. 2021 [citado 7/04/2021]; 40(1):[aprox. 4 p.]. Disponible en: <https://www.sciencedirect.com/science/article/pii/S2052297521000123>
12. Mazzitelli M, Serapide F, Tassone F, Laganà D, Treçarichi EM, Torric. Spontaneous and Severe Hae-



matomas in Patients with COVID-19 on Low- Molecular-Weight Heparin for Paroxysmal Atrial Fibrillation. *Mediterr J Hematol Infect Dis*. [Internet]. 2020 [citado 7/04/2021]; 12(1):e2020054. Disponible en: <https://www.ncbi.nlm.nih.gov/pmc/articles/PMC7340243/>

13. Paranjpe I, Fuster V, Lala A, Russak A, Glicksberg BS, Levin MA, et al. Association of Treatment Dose Anticoagulation with In-Hospital Survival among Hospitalized Patients with COVID-19. *J Am Coll Cardiol*. [Internet]. 2020 [citado

7/04/2021]; 76(1):122–124. Disponible en: <https://www.ncbi.nlm.nih.gov/pmc/articles/PMC7202841/>

14. Jiménez Soto R, Montiel Romero S, Neme Yunes Y, Demichelis Gómez MR, Inclán Alarcón SI. Estrategias de anticoagulación en pacientes con COVID-19. *Rev Hematol Mex*. [Internet]. 2020 [citado 7/04/2021]; 21(4):210-224. Disponible en: <https://www.medigraphic.com/cgi-bin/new/resumen.cgi?IDARTICULO=97014>

15. Loscalzo J. Paradoxical embolism: clinical presentation, diagnos-

tic strategies, and therapeutic options. *Am Heart J*. [Internet]. 1986 [citado 7/04/2021]; 112(1):141-5. Disponible en: <https://www.sciencedirect.com/science/article/abs/pii/0002870386906927>

16. Ballvé Martín A, Boned S, Rubiera M. Complicación trombótica de neumonía grave por COVID-19, ic-tus por embolismo paradójico atípico. *Rev. de neurol*. [Internet]. 2020 [citado 7/04/2021]; 71(5):186-190. Disponible en: <https://dialnet.unirioja.es/servlet/articulo?codigo=7556548>

## Paradoxical embolism after pneumonia from the 2019 coronavirus disease. Case report

### ABSTRACT

In December 2019, the 2019 coronavirus disease, produced by the type 2 coronavirus causing severe acute respiratory syndrome, was identified for the first time. More and more investigations are reporting the occurrence of systemic complications, some of them in a mediate or even late phase of the disease, when the patient has left the hospital. A 30-year-old healthy female patient who came to the hospital fourteen days after being discharged due to viral pneumonia secondary to SARS-COV-2. She presented with intense pain and distal coldness in the right lower limb, dyspnea at rest and pain in the left hypochondrium. The diagnosis at discharge was paradoxical pulmonary thromboembolism. Thrombotic complications should be taken into account in all convalescent COVID-19 patients. An early diagnosis is important to establish anticoagulation.

**Keywords:** Coronavirus; Paradoxical embolism; Pulmonary embolism; Pneumonia.



Este artículo de *Revista 16 de Abril* está bajo una licencia Creative Commons Atribución-No Comercial 4.0. Esta licencia permite el uso, distribución y reproducción del artículo en cualquier medio, siempre y cuando se otorgue el crédito correspondiente al autor del artículo y al medio en que se publica, en este caso, *Revista 16 de Abril*.