

## Fibroma ameloblástico. Informe de un caso

Jorge Lázaro Cruz Pérez <sup>1</sup> , Elvia Isabel Paz Latorre <sup>2</sup> , Yadiana Estrada Mirabal <sup>1</sup> , Melissa Ferrá Feo <sup>3</sup> 

1Universidad de Ciencias Médicas de Camagüey. Facultad de Estomatología. Camagüey, Cuba.

2Universidad de Ciencias Médicas de Camagüey. Clínica Docente Estomatológica Centro. Camagüey, Cuba.

3Universidad de Ciencias Médicas de Camagüey. Facultad de Ciencias Médicas. Camagüey, Cuba.

### RESUMEN

El fibroma ameloblástico es un tumor benigno odontogénico mixto de rara aparición, que constituye el 2 % de todos los tumores odontogénicos. Independientemente de que se trata de un tumor benigno este posee un alto poder de agresividad. Se presenta el caso de un paciente masculino de 56 años, con antecedentes aparentes de salud, que acudió al servicio de Estomatología refiriendo cierta movilidad del primer molar inferior derecho, el cual fue extraído evolucionando satisfactoriamente. A los 7 días regresó presentando dolor en la zona de bicúspide; se le realizó radiografía periapical y panorámica que mostraron una lesión grande en el periápice que involucraba la bicúspide y la zona donde se realizó la extracción. Posteriormente se tomó biopsia que concluyó un fibroma ameloblástico. Es importante una evaluación clínico-imagenológica detallada, para realizar el diagnóstico precoz de estas lesiones, pues, a pesar de raras, las complicaciones recurrentes de estos procesos patológicos pueden ser severas.

**Palabras clave:** Ameloblastoma; Neoplasias mandibulares; Odontoma.

Los tumores odontogénicos (TO) son neoplasias benignas atípicas potencialmente agresivas, multifactoriales, derivadas del tejido odontogénico embrionario; por este motivo, son exclusivos de los maxilares. Dichos tumores odontogénicos benignos (TOB) son lesiones óseas localmente destructivas y corresponden al 1 % de todos los tumores benignos en el ser humano<sup>1,2,3</sup>.

Los TO más frecuentes según refieren estudios realizados en Estados Unidos, Asia, Medio Oriente y América Latina son: los odontomas, el tumor odontogénico queratoquístico, el ameloblastoma, el mixoma odontogénico y el fibroma ameloblástico (FA)<sup>1,2,3</sup>.

El fibroodontoma ameloblástico (FOA), es un tumor odontogénico benigno mixto (TOBM) de rara aparición, que fue descrito por primera vez en 1891 por Kruse y que constituye el 2% de todos los TO<sup>4,5</sup>.

El FOA y el fibrodentinoma ameloblástico (FDA) se consideran variantes inusuales del FA debido a que presentan características histológicas similares asociadas al desarrollo de tejidos duros odontogénicos<sup>6</sup>.

El FA clínicamente se presenta con mayor frecuencia en la región mandibular posterior y se caracteriza por signos clínicos iniciales como aumento de volumen en los huesos gnáticos, con crecimiento lento e indoloro en la gran mayoría de los individuos afectados<sup>6,7,8</sup>.

A nivel histológico se evidencia un grupo de células epiteliales en un estroma de tejido conectivo sin compromiso óseo. Las células epiteliales presentan morfología cuboidal o columnar baja, organizadas irregularmente, de tal manera que se asemejan a la lámina dentaria<sup>4,5,7</sup>.

El diagnóstico precoz de este tipo de lesiones resulta vital para lograr una evolución favorable pues a pesar de su condición benigna suelen ser muy agresivo y comprometer la salud del paciente.

### PRESENTACIÓN DEL CASO

Paciente masculino de 56 años de edad, color de piel blanca, con antecedentes de salud aparente, que acudió a consulta de Estomatología refiriendo movilidad

 OPEN ACCESS

Correspondencia a: Jorge Lázaro Cruz Pérez . Correo electrónico: [jacruz.cmw@infomed.sld.cu](mailto:jacruz.cmw@infomed.sld.cu)

Publicado: 27/06/2021

Recibido: 24/05/2021; Aceptado: 24/06/2021

#### Como citar este artículo:

Cruz Pérez JL, Paz Latorre EI, Estrada Mirabal Y, Ferrá Feo M. Fibroma ameloblástico. Informe de un caso. 16 de Abril [Internet]. 2021 [fecha de citación]; 60(Supl.): e1294. Disponible en: [http://www.rev16deabril.sld.cu/index.php/16\\_04/article/view/1294](http://www.rev16deabril.sld.cu/index.php/16_04/article/view/1294)

#### Conflicto de intereses

Los autores no declaran ningún conflicto de intereses.

del primer molar inferior derecho. El paciente fue atendido y se le realizó extracción dentaria, evolucionando satisfactoriamente.

A los siete días regresó refiriendo dolor y molestias en la zona de bicúspide inferior derecha sin otra sintomatología. Además el paciente presentaba pérdida dentaria por caries sin experiencia protésica.

Al examen físico no se detectó ningún abultamiento ni signo alarmante, todas las estructuras se encontraban aparentemente sanas. Las mucosas de los labios se encontraban normocoloreadas y la mucosa de los carrillos presentaba marcas de endentación en zona de molares. Las encías presentaban consistencia blanda, aumento de volumen, pérdida del punteado, con afectación de la morfología y sangramiento al mínimo estímulo. Las amígdalas estaban hipertróficas y se observó dentición permanente con abundante placa dentobacteriana y sarro por lingual del sector anteroinferior.

Se realizó inicialmente radiografía periapical donde se observó una lesión grande en el periápice que involucraba la bicúspide y la zona donde se había hecho la extracción, posteriormente se realizó radiografía panorámica (Figura 1), y se apreció la lesión en mayor cuantía.

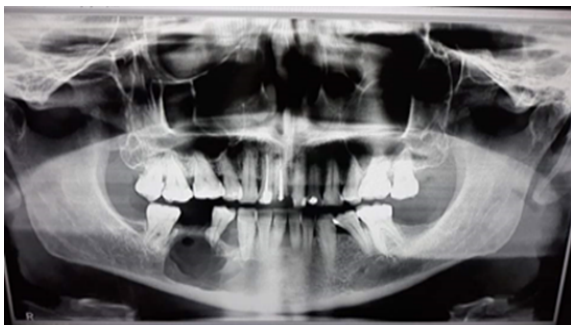

Figura 1. Radiografía panorámica que muestra lesión periapical en zona de bicúspide inferior derecha

Con los datos obtenidos durante el interrogatorio, el examen físico y los hallazgos de la radiografía se realizó el diagnóstico diferencial, y se arribó al diagnóstico presuntivo de un fibroma ameloblástico.

Se realizaron exámenes de laboratorio generales que arrojaron resultados dentro de los valores normales.

Luego de establecido el diagnóstico se remitió al paciente al hospital oncológico de Camagüey donde se le realizó una segunda radiografía panorámica que mostró igual resultado a la anterior y se decidió intervenir quirúrgicamente. Se realizó la extracción de la bicúspide y con margen de seguridad se retiró todo el tejido (Figura 2) y se tomó muestra para biopsia.

Los resultados de la biopsia revelaron un fibroma ameloblástico.

Actualmente el paciente volverá a ser intervenido quirúrgicamente para llevarlo a mayor margen de seguridad porque a pesar que es una lesión benigna es

muy agresiva. Además se le debe colocar algo de seguridad al borde inferior de la mandíbula porque como se observa en la radiografía puede producirse una lisis de la mandíbula.

Se realizó diagnóstico diferencial con un ameloblastoma. A seis meses de haber realizado la primera intervención quirúrgica el paciente muestra una evolución favorable (Figura 3).

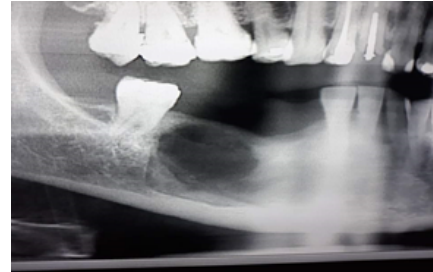

Figura 2. Radiografía panorámica que muestra zona afectada después de la primera intervención quirúrgica

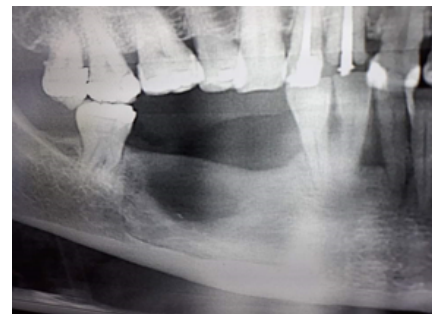


Figura 3. Radiografía panorámica que muestra zona intervenida quirúrgicamente a los 6 meses

## DISCUSIÓN

Los TO generalmente están asociados a fallas en la erupción dentaria, las cuales pueden deberse a la presencia de órganos dentarios supernumerarios en el vía de erupción, impactación, dislocación o retención por dientes deciduos; dislaceración radicular secundaria a trauma en incisivos centrales, o anquilosis relacionadas también con episodios traumáticos<sup>4,7</sup>.

El FO se presenta en el rango de edad reportado entre 50 y 80 años de edad, con predominio femenino sobre el sexo masculino (2,8:1)<sup>9,10</sup>.

El índice de aparición entre mandíbula y maxilar es de 6.5:1 respectivamente; en este caso se presentó la lesión en la mandíbula, coincidiendo con lo encontrado en la literatura como la localización de mayor incidencia. Existen reportes de raros casos donde se presenta de forma bilateral en la región mandibular<sup>11,12</sup>.

Muchos autores refieren que el FO es parte de un folículo dental hiperplásico, más que una verdadera neoplasia. La gran mayoría de las lesiones mandibulares se presentan como una lesión bien circunscrita, radiolúcida y unilocular. A diferencia de otros TO existe predominio por la localización en la zona anterior de

molares y premolares. En muchos casos se reportan aumentos de volumen en la zona de la lesión, movilidad dental, zonas de depresión, y presencia de resorción radicular. Las lesiones pequeñas suelen ser en su mayoría uniloculares, y las lesiones de mayor tamaño son multiloculares y tienen un festoneo del margen óseo y radicular<sup>2, 10, 11, 12</sup>. En este caso el paciente presentaba cierta movilidad del primer molar inferior derecho, motivo que lo llevo a su primera consulta.

Un grupo de lesiones, el FDA, el FA, el FOA y el odontoma, muestran características histopatológicas, clínicas y radiográficas similares, las cuales crean controversia en ser consideradas entidades patológicas distintas o estadios evolutivos de una misma lesión. Tanto el FA como el FDA y el FOA, son TOBM que se caracterizan por tener el mismo componente epitelial y ectomesenquimal neoplásico. La diferencia radica en que el FDA muestra la presencia de dentina displásica o tubular, el FOA tiene depósitos de matriz de esmalte o esmalte maduro, y en el FA no existen depósitos de tejido duro dental<sup>13</sup>.

Snapp et al<sup>14</sup> proponen que estos TOBM representen la progresión de una entidad inmadura (el FA) a una entidad altamente diferenciada (el odontoma complejo). Se piensa que el FDA es una transición entre el FA y el FOA<sup>4, 7</sup>.

En la actualidad se consideran como TO separados justificando el hecho en: la edad de aparición de las lesiones, ya que el FOA compromete a pacientes de menor edad que aquellos que presentan FA, lo cual corresponde con el caso en estudio; diferencias inmunohistoquímicas encontradas entre el FA y el FOA, y diferencias clínicas, ya que el FA y el FOA generan comúnmente expansión de tablas óseas, mientras que el odontoma complejo no. Pese a lo anterior el FOA es histológicamente indistinguible de un odontoma complejo inmaduro<sup>6, 10, 11, 13</sup>.

El diagnóstico diferencial del FA puede establecerse con ameloblastomas, mixoma odontogénico, quistes dentígeros, tumores odontogénicos queratocísticos, granuloma central de células gigantes e histiocitosis.

La opinión de que el FA exhibe un crecimiento clínico lento, siendo bien encapsulado y demostrando un comportamiento benigno, fue soportada por muchos autores, así el tratamiento conservador es recomendado<sup>4, 5</sup>. Por otra parte, otros autores creen que el FA es más agresivo de lo que anteriormente se pensaba, y una terapia más radical es necesaria, teniendo como base las revisiones de los recurrentes casos de transformación maligna del referido tumor<sup>12, 13</sup>.

La planificación del tratamiento se verá directamente relacionada con el diagnóstico histopatológico específico y el tamaño de la lesión, pudiendo variar desde una enucleación con curetaje del lecho quirúrgico en lesiones de pequeño tamaño, hasta resecciones extensas en aquellos casos en los cuales la lesión

tenga un comportamiento más agresivo<sup>4, 5, 13</sup>. Otro factor muy importante a considerar al momento de planificar el tratamiento es la edad del paciente y el comportamiento biológico de la lesión, es por esto que en este caso se optó por una enucleación con curetaje del lecho antes que una resección en bloque.

El pronóstico del FA es excelente, sin embargo, se han descrito casos de recurrencia en distintos períodos luego de su enucleación con y sin la conservación de los dientes asociados<sup>7, 8, 14</sup>. Lo anterior destaca la importancia del seguimiento a largo plazo posterior al tratamiento quirúrgico, tal y como se realiza en este paciente.

Se debe considerar que una recurrencia de la lesión y/o patrones histológicos anormales son signos de transformación maligna de la lesión a un fibrosarcoma ameloblástico<sup>4, 5, 11</sup>.

Según Mcguiness et al<sup>15</sup>, el FA es una lesión benigna, y una simple resección puede ser adecuada en muchos casos, no siendo recomendada ni indicada la resección amplia. Sin embargo, el caso reportado indica que puede tener un comportamiento agresivo y es necesaria la resección amplia de la lesión con márgenes de seguridad que abarque tejido sano.

La mayoría de las recidivas se atribuyen a resecciones incompletas así, Zallen et al<sup>16</sup>, hallaron 85 casos de FA, de los cuales 14 (el 18,3 %) habían recidivado.

Por otra parte, es necesario realizar control postquirúrgico desde el punto de vista clínico e imagenológico, de modo que se puedan complementar los procesos de cicatrización, osificación y relaciones faciales<sup>4</sup>.

## CONCLUSIONES

El fibroma ameloblástico es un tumor odontogénico de rara ocurrencia y manifestaciones moderadamente agresivas; es imperativo que los profesionales de la odontología realicen una evaluación clínico-imagenológica detallada, para efectuar el diagnóstico precoz de estas lesiones, ya que, a pesar de raras, las complicaciones recurrentes de estos procesos patológicos pueden ser severas.

## AUTORÍA

JLCP Y EIPL: conceptualización, curación de contenidos y datos, análisis formal de los datos, investigación, metodología, redacción-borrador original.

YEM Y MFF: conceptualización, administración del proyecto, validación, redacción-revisión y edición.

## FINANCIACIÓN

No se recibió financiación para el desarrollo del presente artículo.

## REFERENCIAS BIBLIOGRÁFICAS

- Quintana Salgado LA, Espinoza Hernández LJ, Rodríguez Vilchez JJ, Guerrero Midence CD, Rugama Díaz HJ. Frecuencia de quistes y tumores odontogénicos en población nicaragüense. Estudio retrospectivo a siete años. *Universitas Odontológica* [Internet]. 2018 [citado 08/03/2021]; 37(78):2027-3444. Disponible en: <https://revistas.javeriana.edu.co/index.php/revUnivOdontologica/article/view/23652>
- Pereira Prado V. Clasificación de los tumores odontogénicos: evolución y cambios. *Salud Militar* [Internet]. 2017 [citado 08/03/2021]; 36(2):41-46. Disponible en: <https://www.dnsffaa.gub.uy/media/imagenes/41a46-clasificacion-de-los.pdf?timestamp=20180808113327>
- Hernández Fera I, Sánchez Acuña JG. Neoplasias odontogénicas benignas. *Invest. Medicoquir* [Internet]. 2020 [citado 08/03/2021]; 12(2):[aprox. 0 p.]. Disponible en: <http://www.revcimeq.sld.cu/index.php/imq/article/view/641>
- Guzmán G, Chamorro Flórez E, Gutiérrez Hoyos R. Fibroma ameloblástico. Reporte de un caso clínico. *Rev Fac Ciencias de Salud* [Internet]. 2012 Jun [citado 08/03/2021]; 9(1):[aprox.4p.]. Disponible en: <https://revistas.unimagdalena.edu.co/index.php/duazary/article/view/194>
- Ruiz Ortega S, Trovar Bernal C, Soriano Padilla F. Fibroma ameloblástico que involucra 3 molares. Informe de un caso. *Rev Med Inst Mex Seguro Soc* [Internet]. 2011 [citado 08/03/2021]; 49(3):339-344. Disponible en: [http://revistamedica.imss.gob.mx/editorial/index.php/revista\\_medica/article/view/1638](http://revistamedica.imss.gob.mx/editorial/index.php/revista_medica/article/view/1638)
- Cruz López JE, Miranda Villasaña JE, López Salgado ML, Santiago Álvarez N, Rodríguez Rodríguez D. Fibro-odontoma ameloblástico. Reporte de caso clínico y revisión de la literatura. *Rev Mex de cirugía bucal y maxilofacial* [Internet]. 2020 [citado 08/03/2021]; 16(1):8-12. Disponible en: <https://doi.org/10.35366/93382p>
- Linard Avelar R, Carvalho de Bezeira Falcao PG, Lucas Neto A, de Oliveira Neto PJ, de Souza Andrade ES. Fibroma ameloblástico: consideraciones clínicas. *Act Odont Venez* [Internet]. 2009 [citado 08/03/2021]; 47(4):[aprox.3p.]. Disponible en: <https://www.actaodontologica.com/ediciones/2009/4/art-11>
- Sampaio Souza L, Santana Sardinha SC, Cerqueira A, Nunes dos Santos J, de Araújo Melo L. Fibroma ameloblástico: Relato de caso com 7 anos de acompanhamento. *Bahiana Journals* [Internet]. 2016 Jun [citado 08/03/2021]: [aprox.1p.]. Disponible en: <https://www5.bahiana.edu.br/index.php/odontologia/article/download/1510>
- Urbano del Valle S, Tovio Martínez E, López Aparicio E. Ameloblastoma multiquístico de crecimiento rápido con reconstrucción parcial. *Rev Cub Estomat* [Internet]. 2018 Mar [citado 08/03/2021]; 55(4):[aprox.6p.]. Disponible en: <http://revestomatologia.sld.cu/index.php/est/article/view/1784>
- Baltera C, Rebolledo J, Aráneda L, Martínez B. Fibro-odontoma ameloblástico: Nueva clasificación y Reporte de un caso. *Anu. Soc. Radiol. Oral Máxilo Facial de Chile* [Internet]. 2018 [citado 08/03/2021]; 21:51-53. Disponible en: <http://sociedadradiologiaoral.cl/doc/anuarios/div/2018/anuario2018-53-55.pdf>
- Suarez Portilla JC, Cantillo Payeres O, Urbano del Valle S, Harris Ricardo J. Fibro-odontoma ameloblástico: manejo conservador con preservación de estructuras dentarias. *Rev CSV* [Internet]. 2019 [citado 08/03/2021]; 11(1):143-150. Disponible en: <https://revistas.curn.edu.co/index.php/cienciaysalud/article/view/1327>
- Félix Rojas FJ, Ríos Burgueño EF, Urias Barreras CM. Frecuencia de tumores odontogénicos: Un estudio multicéntrico en población sinaloense. *Rev Med UAS* [Internet]. 2020 [citado 08/03/2021]; 10(4):[aprox. 4 p.]. Disponible en: <http://hospital.uas.edu.mx/revmeduas/articulos/v10/n4/odontogenicos.html>
- García Hernández A, Sánchez Burgos R, Padrón Padrón F, Martínez Gimeno C. ¿Cuál es su diagnóstico? *Rev Esp Cir Oral Maxilofac* [Internet]. 2019 [citado 08/03/2021]; 41(3):153-155. Disponible en: <https://doi.org/10.20986/recom.2019.1024/2019>
- Snapp JP, Eversole LR, Wysoki GP. Patología oral y maxilofacial contemporánea. 2da edición. Madrid: Elsevier-Mosby; 2005.
- McGuinness NJ, Faughnan T, Bennani F, Connolly CE. Ameloblastic fibroma of the anterior maxilla presenting as a complication of tooth eruption: a case report. *Journal of Oportodontics* [Internet]. 2001 [citado 08/03/2021]; 28(2):115-118. Disponible en: <https://doi.org/10.1093/ortho/26.2.115>
- Zallen RD, Presgar MH, McClary SA. Ameloblastic fibroma. *J Oral Maxillofac Surg* [Internet]. 1982 [citado 08/03/2021]; 40(8):513-517. Disponible en: [https://doi.org/10.1016/0278-2391\(82\)90014-3](https://doi.org/10.1016/0278-2391(82)90014-3)

## Ameloblastic fibroma. Case report

### ABSTRACT

The ameloblastic fibroma is a mixed odontogenic benign tumor (epithelial and mesenchymal) of rare onset that constitutes the 2% of all odontogenic tumors. A 56-year-old urban patient without past history comes to the Dentistry service because he was

worried about certain mobility of a molar; he was assisted by a dentist who performed the exodontia and seven days later he comes back reporting pain and discomfort in the bicuspid area. Panoramic and Periapical radiographs show a big lesion on the periapex that involves the bicuspid and the area where the exodontia was carried out. The biopsy revealed an ameloblasticfibroma. The patient was treated with curettage conservatively. It is important a detailed clinical-imaging evaluation to perform the early diagnosis of these lesions because, in spite of the fact that they are rare, the recurrent complications of these pathological processes might be severe.

**Keywords:** Ameloblastoma; Mandibular neoplasms; Odontoma



Este artículo de [Revista 16 de Abril](#) está bajo una licencia Creative Commons Atribución-No Comercial 4.0. Esta licencia permite el uso, distribución y reproducción del artículo en cualquier medio, siempre y cuando se otorgue el crédito correspondiente al autor del artículo y al medio en que se publica, en este caso, [Revista 16 de Abril](#).